Qquns de ses nombreux ATCD

- Rhumatisme psoriasique
- Goutte polyarticulaire tophacée
- Corticothérapie au long cours
- Epanchements péricardiques à répétition (cause ?)
- Tabagisme sevré en 2008, 20 PA
- Obésité sévère IMC : 39
- Insuffisance rénale chronique
- PTH Gauche pour ONA Avril 2003, reprise en 2004 pour luxations itératives

Avril - Aout 2008 RÉA

Cardiopathie HT + épanchement péricardique -> détresse respi aigue, choc cardiogénique sur tamponnade

Fenêtre péricardique chirurgicale et drainage de la cavité pleurale gauche.

EP bilatérale

IRA

Choc anaphylactique sévère à l'Augmentin

Nombreuses complications infectieuses :

Ciflox-vanco puis Vanco-Tienam

Tazo puis Tienam

Fortum Triflucan

Choc septique à S epidermidis MétiRe (7 HC +) -> Zyvoxid

HC + Staph hominis

Drainage d'une collection liquidienne de hanche gauche d'aspect purulent stérile

Choc septique à K.pneumoniae (HC +) ->Imipenem

Arrêt de toute AbT le 20 Aout 2008.

Scanner : collection iatrogène et métallose

Très nombreuses décompensations

Rhumatologie Septembre 2008

Ponction de hanche le 3 septembre 2008 : un litre de pus visqueux, noir

Bactériologie :

- Hanche : K. pneumoniae
- HC : K. Oxytoca

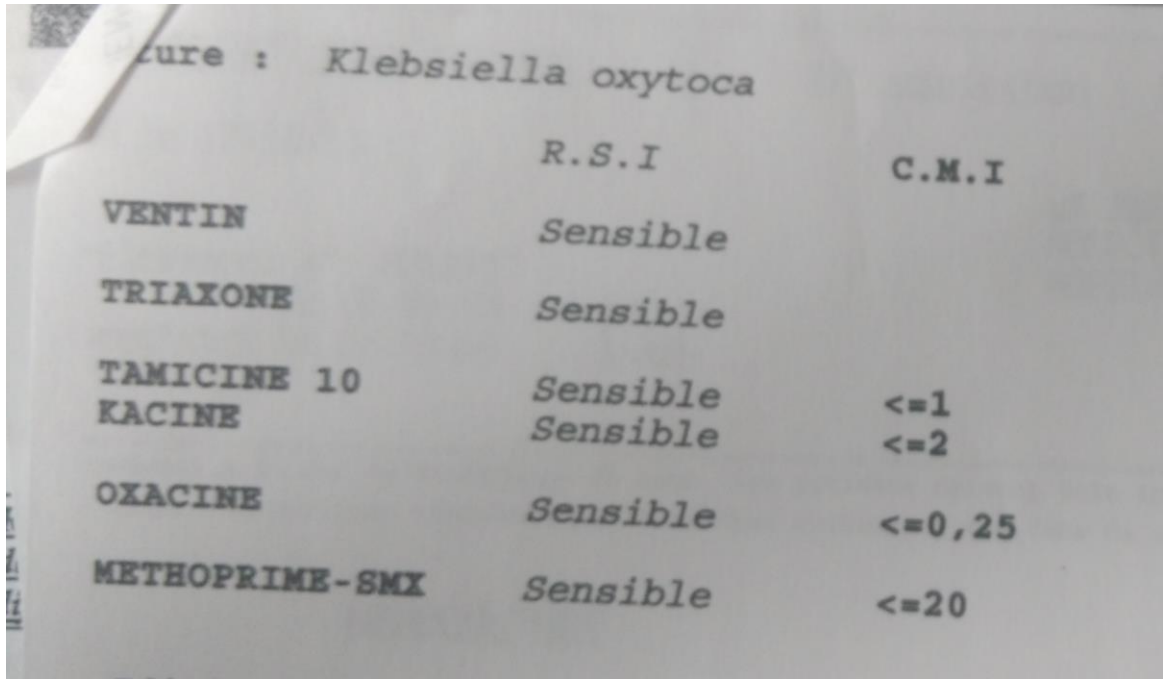

ure : Klebsiella oxytoca

	R.S.I	C.M.I
VENTIN	Sensible	
TRIAXONE	Sensible	
TAMICINE 10	Sensible	<=1
KACINE	Sensible	<=2
OXACINE	Sensible	<=0,25
METHOPRIME-SMX	Sensible	<=20

Ponction du 3 septembre 2008

N° de Demande : 8211441

PRELEVEMENT PROFOND

Nature prélèvement : Liquide de ponction

Informations : HANCHE GAUCHE FLACON HEMOC
Gram :
Culture :

Klebsiella pneumoniae

	RSI	CMI	P
CEFTRIAXONE	R		
IMIPENEM	Sensible	<=1	
GENTAMICINE 10	R	>=16	
AMIKACINE	I	16	
OFLOXACINE	R	>=8	
TRIMETHOPRIME-SMX	Sensible	40	

N° de Demande : 8211442

Heure de prélèvement non précisée.

PRELEVEMENT PROFOND

Nature prélèvement : Liquide articulaire

Informations : HANCHE GCHE
Gram : absence de germe

polynucléaires : Absence %

Hématies : Absence / mm3

Act.Antibiotique : Absence

Culture :
Antibiogramme déjà rendu
CF n°8211441

Klebsiella pneumoniae

Antibiogramme déjà rendu
CF n°8211441

Ablation de la PTH et mise en place d'un spacer Abt le 15 septembre 2008

volumineuse collection de liquide gris foncé et purulent

K. pneumoniae multi RE

Tienam le 27 septembre 2008

Puis Réa cardio 7 jours pour Choc cardiogénique et septique, épanchement pleural, oligurie

PRELEVEMENT PROFOND

Nature prélèvement : Liquide de ponction

Informations : PTH INFECTEE
Gram quelques bacilles à gram neg.

polynucléaires : Absence %

Hématies : Absence / mm3

Act.Antibiotique : Absence

Culture :

Klebsiella pneumoniae

	RSI	CMI
CEFTRIAXONE	R	
IMIPENEM	Sensible	<=1
GENTAMICINE 10	R	>=16
AMIKACINE	Sensible	<=2
OFLOXACINE	R	>=8
TRIMETHOPRIME-SMX	Sensible	40

Prélèvement
Per opératoire 15 09 2008

Médecine infectieuse Novembre 2008

Prélèvement de cicatrice : rares colonies de K.pneumoniae

Hémocultures stériles

Poursuite du Tienam

Ablation de l'espaceur le 12/11/08

Persistance d'une importante collection en post op.

Ablation de trois redons J7

Cytologie : métallose

Bactériologie : 2 colonies de K. pneumoniae (sur poudriers 1 et 8)

Mycobactério : négative

Gentamycine 200 mg/48heures
un mois et demi

Tienam 1g/8 heures

Tigacyl 50mg/12 heures

3 mois

Renseignements cliniques :	Poudrier n°1 : Liquide intra-articulaire hanche gauche
PRELEVEMENT :	Liquide articulaire
Technique :	**Cotation en B : B120** Milieux ensemencés : Chocolat Polyvitex, Schaedler Vit K, BHI. Si prélèvement purulent : Gélose sang et CDC anaerobie. En cas de positivité, identification et antibiogramme sur galeries Phoenix ou ATB-Expression, expertise SIR-Scan
Forfait Sécurité Infectieux	**Forfait sécurité code 9106 B5**
Examen Direct :	
Hématies	Nombreuses
Polynucléaires	Assez nombreux
Polynucléaires altérés	Absence
Lymphocytes	Absence
Fibrine	Absence
Complément cytologie :	#ras
Bactéries	Absence de germes
CULTURE :	rares colonies ***Klebsiella pneumoniae pneumoniae***

Antibiotique	Sens.	CMI (mg/l)
Ampicilline	R	>16
Amoxicilline		
Amoxicilline + Ac. clav.	R	>16
Ticarcilline	R	>64
Ticarcilline + Ac. clav		
Pipéracilline	R	>64
Pipéracilline + Tazobacta	R	>64
Mécillinam		
Céfalotine	R	>32
Céfuroxime		
Céfamandole		
Céfoxitine	R	>32
Céfotétan		
Céfotaxime	R	>32
Ceftazidime	R	>32
Moxalactam		
Céfixime		
Cefpirome		
Cefepime	R	>32
Imipénème	I	4
Méropénème	R	
Ertapeneme	R	
Azthréonam	R	>32
Kanamycine		
Tobramycine	R	>8
Amikacine	R	
Gentamicine	S	<=2
Nétilmicine		
Isépamicine	S	
Chloramphénicol		
Tetracycline		
Minocycline		
Tigecycline	S	0.75
Rifampicine	R	
Colistine	S	
Sulfamethoxazole		
Triméthoprime		
Cotrimoxazole	R	>8
Nitrofurantoine		
Acide Nalidixique		
Norfloxacine	R	>2
Péfloxacine		
Ofloxacine		
Ciprofloxacine	R	>2
Fosfomycine	R	

Commentaire antibiogramme: Imperméabilité aux béta-lactamines.

Suspicion d'une Béta-lactamase à spectre étendu (B.L.-S.E.).
Antibiogramme sur Phoenix : NMIC-ID-69
BLSE Confirmée par test de Synergie CIIIG-Acide Clavulanique

Commentaire: Présence de deux morphotypes pour cette souche de Klebsiella. Les *antibiogrammes des deux morphotypes sont identiques.*

Puis PTH droite en janvier 2016 : suites simples

Inégalité de longueur des membres

Handicap fonctionnel

Intervention prévue début avril 2017: « reprise de hanche G, cotyle novae + tige cimentée »

Consult anesthésie : RAS

Consultation de Microbiologie (hors RCP) Professeur Xxx. (référent IOA Marseille): « Nécessité de réaliser les prélèvements nasaux à la recherche de portage de staphylocoque doré. Je conseille également la réalisation de multiples prélèvements per opératoires de façon à s'assurer qu'aucun organisme ne risque d'infecter la prothèse suivante. Aucune antibiothérapie n'est justifiée en dehors de l'antibioprophylaxie habituelle pour ce type de geste »

CAT ???