Assistance Publique
Hôpitaux de Marseille

Infections ostéoarticulaires et médecine nucléaire

DR TESSONNIER LAETITIA
PRATICIEN HOSPITALIER
SERVICE DE MÉDECINE NUCLÉAIRE DU PR GUEDJ

Radiotraceurs à disposition

- Examens de routine:
  - Scintigraphie osseuse
  - Scintigraphie aux leucocytes marqués au ^{99m}Tc ou ^{111}In ou Ac anti leucocytes +/- couplée à la scintigraphie médullaire
  - TEP au 18 FDG

  - Autres accessibles
    - TEP FNA (super scintigraphie osseuse)
    - TEP Citrate de 68 Ga

- Choix de l'examen aussi à adapter au parc technique à la disponibilité des examens comme les leucocytes marqués, peu de places disponibles de TEP FDG sur caméras TEP saturées selon les centres
- Contre- indication: femme enceinte
- Pour les anticorps anti-leucocytes: risque de réaction allergique si production HAMA à doser avant 2ième injection

Scintigraphie osseuse

- Injection de phosponates marqués au 99m TC
- Image précoce à 5 min: inflammation +++
- Puis images tardives à 2h: balayage corps entier/statique/SPECT-CT

- Exploration <u>fonctionnelle</u> de l'os
- Examen sensible mais non spécifique quelque soit l'étiologie lorsque l'os est agressé, il réagit de manière univoque en:
  - Augmentant sa vascularisation
  - Augmentant le remodelage osseux dont l'activité ostéoblastique

- Oncologie: Bilan d'extension des cancers ostéophiles
  - Cancers du sein, de la prostate et du poumon
- Rhumatologie: Bilan de pathologies rhumatismales
  - Maladie de Paget, polyarthrite rhumatoïde
- Infectiologie: Diagnostic d'infections ostéo-articulaires
  - Ostéomyélites, ostéoathrites
- Endocrinologie: Bilan de maladies métaboliques
  - Hyperparathyroïdie, ostéomalacie
- Autres:
  - Diagnostic d'algoneurodystrophie, de descellement de prothèse, d'ostéonécrose
  - Douleurs des os ou des articulations non expliquées par les radiographies
  - Lésion radiologique osseuse suspecte et/ou évolutive

• Infection osseuse: ostéomyélite de l'enfant

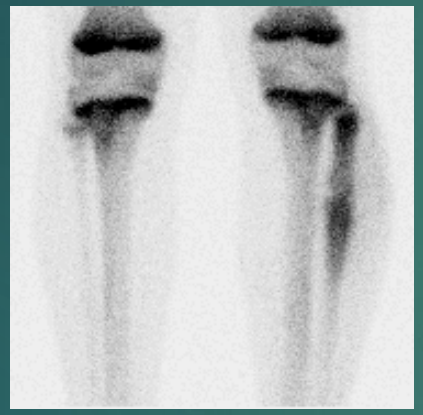

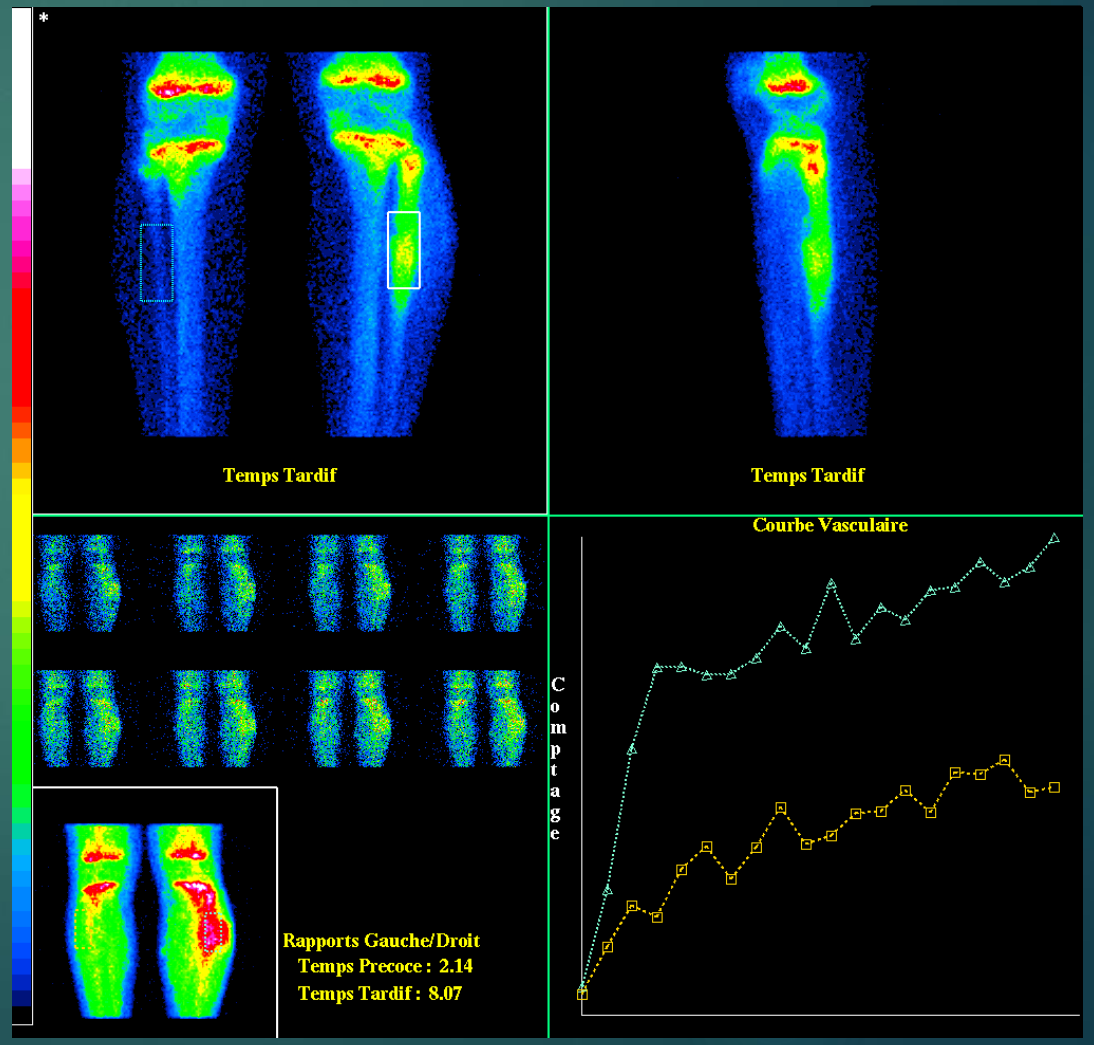

Cliché centré, face Ant:
hypervascularisation et hyperfixation de l'extrémité supérieure de la fibula gauche

Scintigraphie aux leucocytes marqués ou Ac anti leucocytes (leukoscan ® /scintimmun®)

- PNN marqués au 99mTC/indium 111 (min 2000 PNN sur NFS)
- Prélèvement sanguin – Séparation cellulaire-Marquage cellulaire durant 4h dans une hotte à flux laminaire (équipement spécifique non disponible dans tous les centres)
- Réinjection ou injection d'anticorps anti leucocytes ^{99m}Tc
- Images centrées sur zone à H4 et ***H24++*** +/- SPECT/ CT(durée examen 2 JOURS)
- > accumulation des PNN sur la zone infectée
- >faux positif sur matériel: fixation ostéomédullaire péri-prothétique amenant à la réalisation d'une scintigraphie médullaire > zone de mismatch> infection

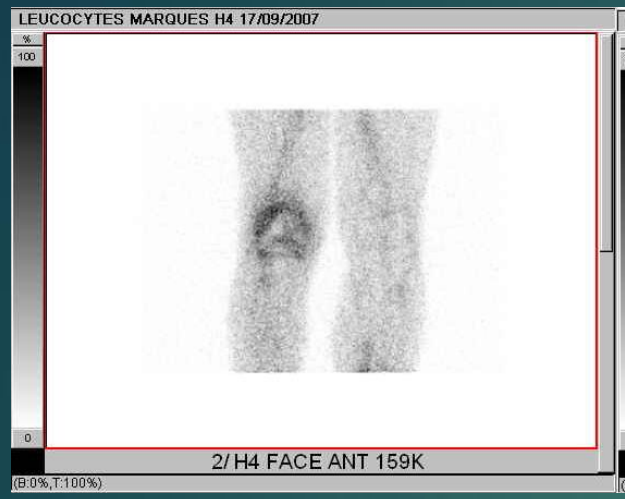

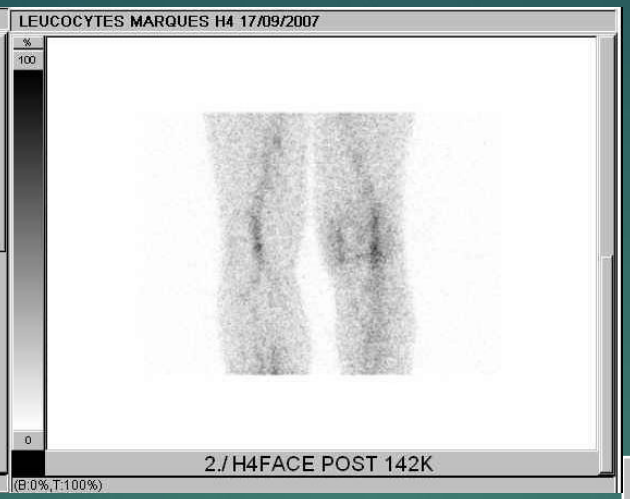

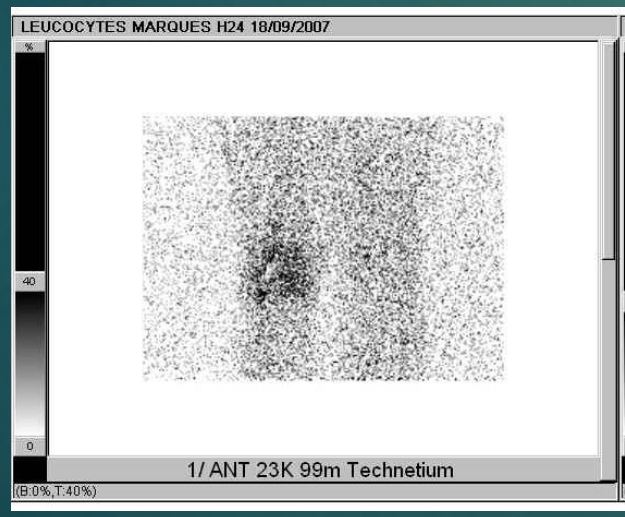

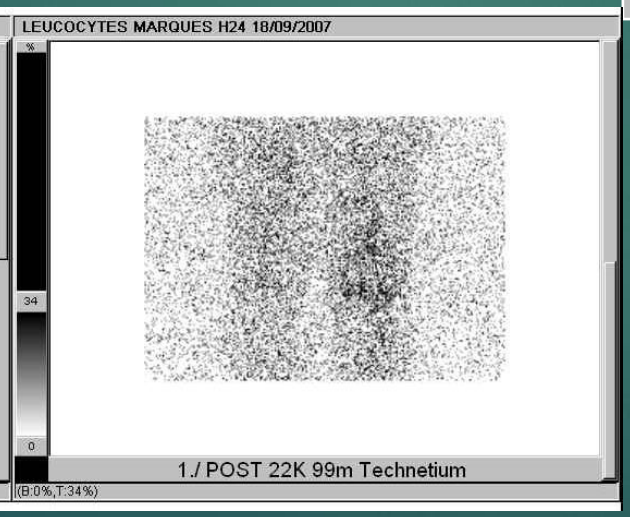

Scintigraphie aux leucocytes marqués H4 et H24	Descellement septique

Scintigraphie médullaire

- 340 MBq colloïdes technetiés IV
- Images statique à 1H
- > fixation sur la réaction osteomédullaire péri-prothétique

FIGURE 6. Infected left-hip arthroplasty. (A and B) There is intense activity along lateral aspect of femoral component of prosthesis (arrow) on anterior ^{111}In-labeled leukocyte image (A), with no corresponding activity on ^{99m}Tc-sulfur colloid bone marrow image (B). Study confirms infection but provides little information about extent. (C) On sagittal SPECT/CT image, infection extends anteriorly and posteriorly into soft tissues surrounding prosthesis (arrows). This information is useful for surgical planning.

TEP au 18 FDG

- **Analogue du glucose** => **exploration du métabolisme glucidique**

- **Demi vie 110 min**
- **A jeun** : **au moins depuis 4 à 6 h +++**
- **injection IV** stricte du ^{18}FDG :
  3MBq/Kg
- **Repos strict** durant au moins **60 minutes après l' injection**

- Enregistrement :

Durée : 15- **20 min** de la base du crane à mi cuisse **> 40 minutes** si corps entier

- Plus irradiant et plus couteux que les examens précédents

TYPES D EXAMEN SELON L'INDICATION

OSTEOMYELITE

- sans antécédant orthopédique +++
- Scintigraphie osseuse

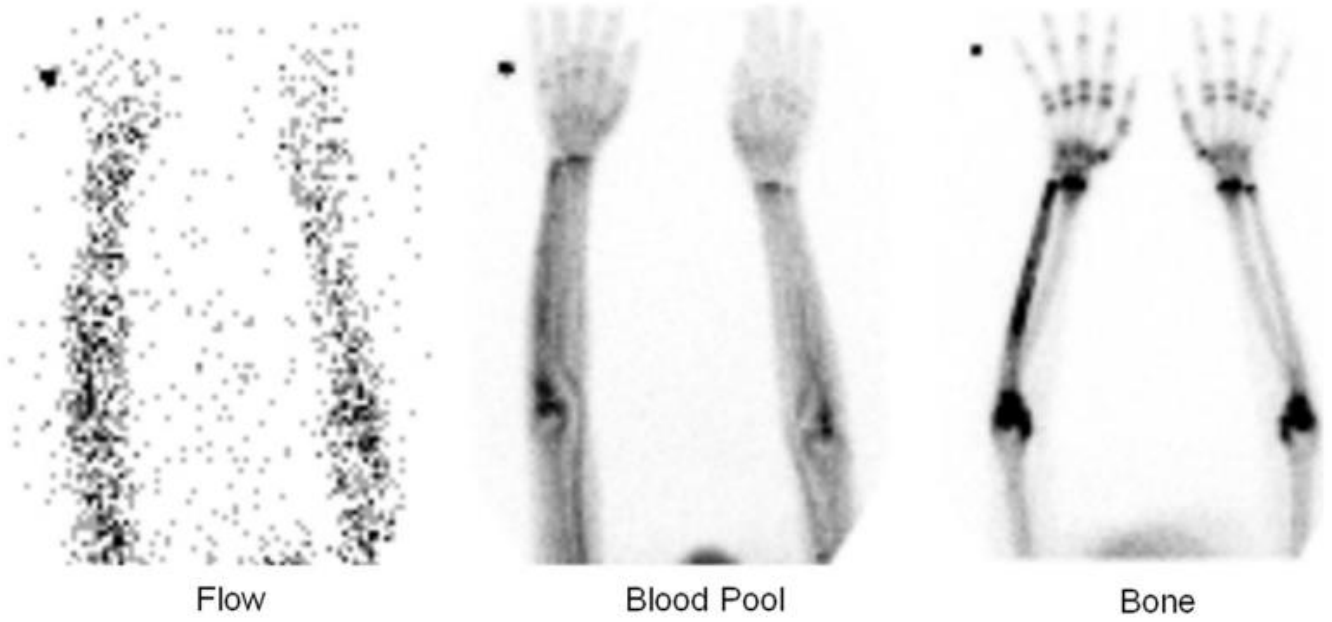

Figure 1 Right ulnar osteomyelitis. There is focal hyperperfusion, focal hyperemia, and focally increased bone uptake of radiopharmaceutical in the right ulna.

Palestro et al

Infection rachis

- avant: 67 Ga,
- **maintenant: TEP FDG +++** (diagnostique et évaluation réponse thérapeutique)
- Étude avec **68 Ga**: sensibilité 100%, 75% spé
- Leucocytes très mauvais +++

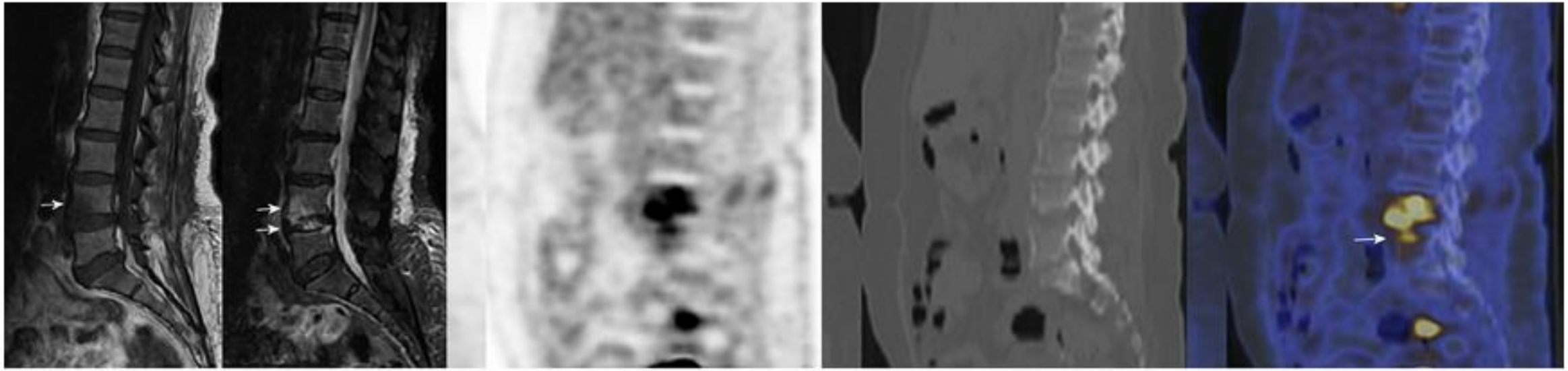

C. Love, C.J. Palestro / Clinical Radiology 71 (2016) 632e646

Pied diabétique

- **Leucocytes marqués** : examen de MN choix:
  - Lauri et al.2017 Méta-analyse (10 études, n = 406 patients **Se 91 % ; Sp 92 %)**
  - Palestro et al. 2009 (analyse de 3 études) : scintigraphie aux leucocytes marqués au ^{99m}Tc : Se 86 à 93 % et sp 80 à 98 % pour le diagnostic d'ostéomyélite sur pied diabétique
- Résultats améliorés par SPECT/ CT +++ (localisation de l'infection: os ou tissu mou)
- Rôle TEP FDG pas bien établi: Peu d'étude, méthodologie imparfaite, résultats pas toujours concordant, manque de spécificité… Un avantage : la résolution spatiale

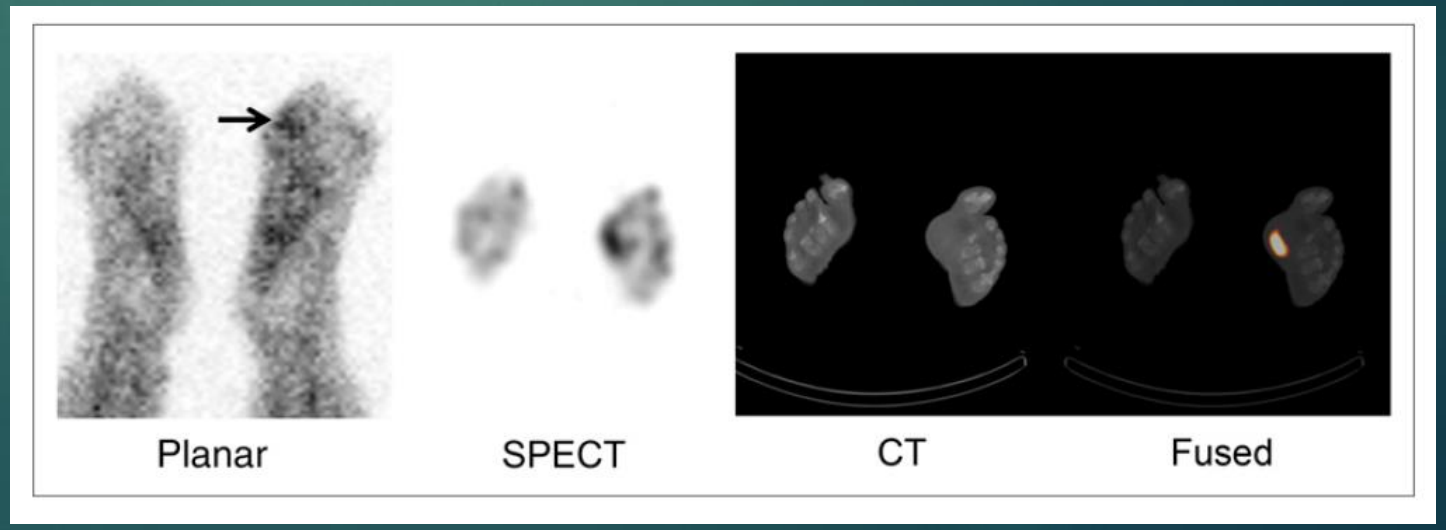

WBC SPECT/CT

Infection matériel orthopédique non prothétique

- Materiel des membres:
  - Combinaison **leucocytes marqués** et **scintigraphie médullaire**

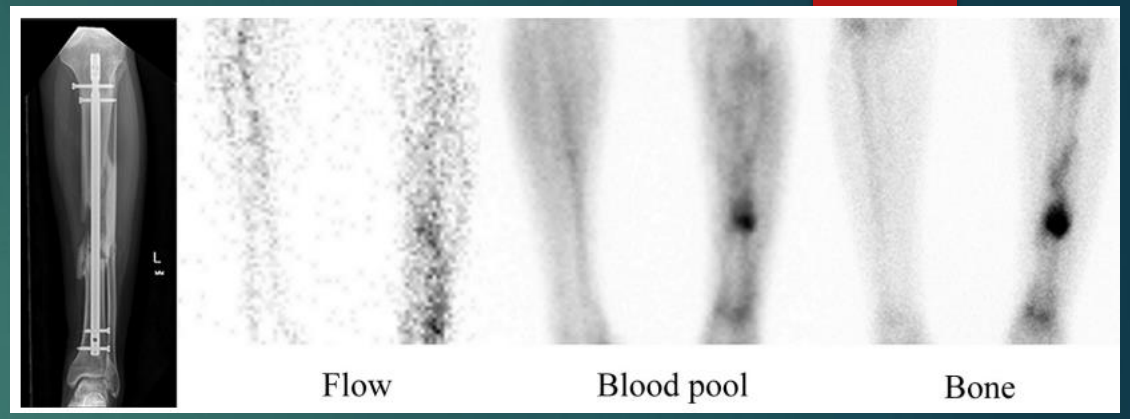

- Pour matériel sur rachis : bons résultats du **FDG** surtout si négatif +++

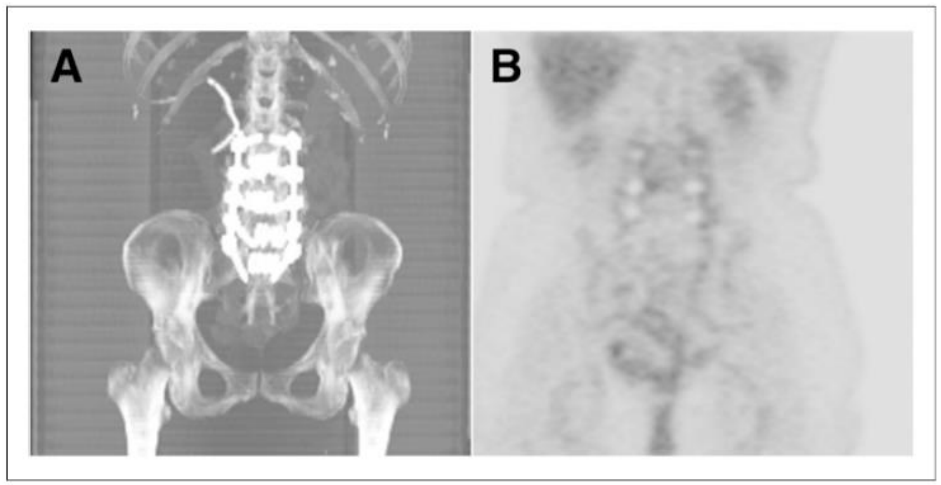

FIGURE 4. Uninfected spinal hardware. (A) ^{18}F-FDG PET/CT scout radiograph demonstrates lumbar spine hardware. (B) Coronal ^{18}F-FDG image reveals normal lumbar spine activity. Normal ^{18}F-FDG findings effectively exclude infection.

C. Love, C.J. Palestro / Clinical Radiology 71 (2016)

Infection de prothèses de hanche et de genou

- ***Algorithme :*** scintigraphie osseuse + scintigraphie au leucocytes marquées +/- scintigraphie médullaire
  - ***Spécificité :*** 99,5% ***Sensibilité:*** 80%

- Scinti os test de dépistage
  - Si -: faible probabilité d'infection ++
  - si +: exactitude 50 à 70%
    - Phase précoce positive (sauf infection de bas grade)
    - SPECT/CT améliore le diagnostique, montrant des anomalies des tissus mous, un descellement, épanchement synovial, collection intramusculaire, ces anomalies font monter la sensibilité à 100% et la spécificité à 87%.

  - **Si scintigraphie osseuse positive:**
  - **Leucocytes marques + scintigraphie médullaire:**
  - exactitude de 90%. Forte valeur prédictive négative
    - Résultats améliorés par **SPECT/ CT** augmentation de la sensibilité, spécificité et exactitude
    - Permet de localiser le site et l'extension de l'infection

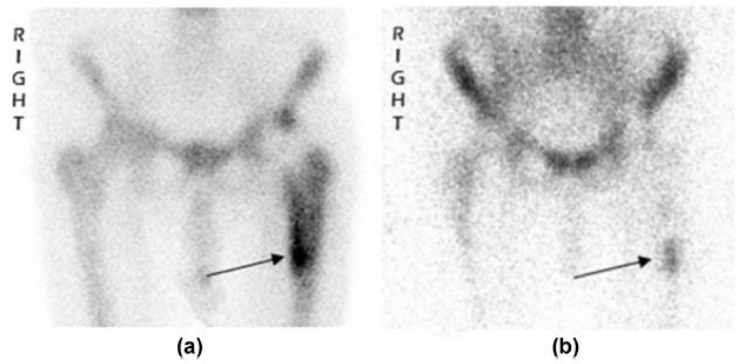

Figure 3 PJI: concordant uptake on bone and WCS. Bone scintigraphy (a) and WCS image (b) demonstrate coincident uptake indicative of infection (arrows).

Alberto Signore et al,2019
C. Love, C.J. Palestro / Clinical Radiology 71 (2016)

Sémiologie Scinti osseuse SPECT CT
Infection de prothèse

- **Phase précoce** : Positive

(Attention aux infections de bas grade, qui peuvent etre négatives)

- **Phase tardive**: Positive (hyperfixation circonférentielle)
- **CT+++ :**
  - Ostéolyse
  - Distension articulaire
  - Extension aux tissus mou
  - Collection
  - Fistules
  - Bord flou/ festonnage au contact de la prothèse.
  - Réaction périosté

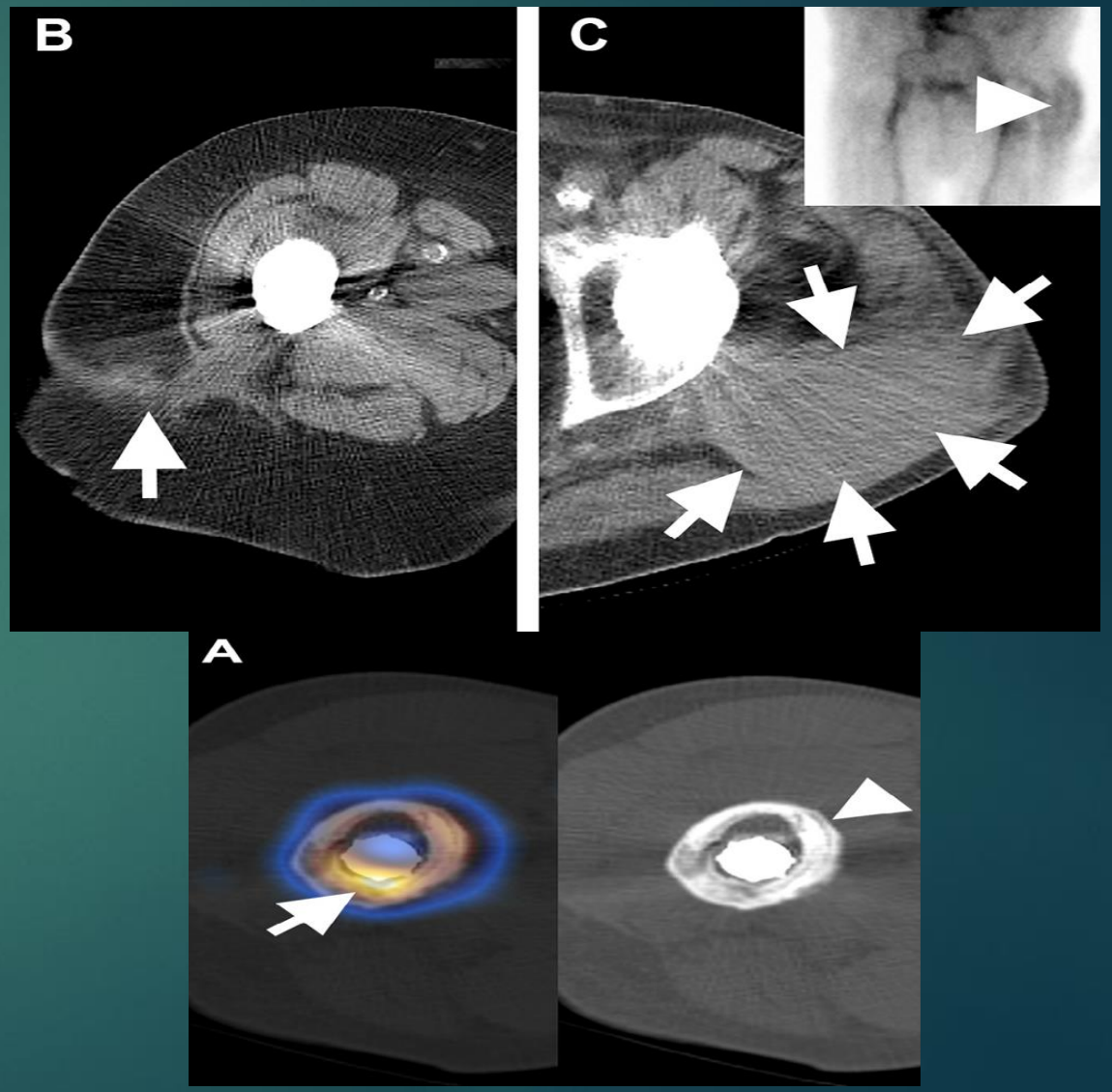

Infection de prothèses de hanche et de genou en TEP FDG

- TEP 18 FDG:
- interêt croissant mais résultats variables
  - sensibilité de 82% et spé de 87%
  - avec résultats plus mauvais pour les genoux (75%),
  - meilleurs pour les hanches (90%)

Selon la dernière recommandation d'experts:

Bonne sensibilité mais beaucoup de faux positifs et donc une faible spécificité

Consensus document for the diagnosis of prosthetic joint infections:
a joint paper by the EANM, EBJIS, and ESR (with ESCMID endorsement)
EJNM. 2019 Alberto Signore et al,2019

TEP FDG et infection de prothèse

Fixations physiologiques

- Durée de fixation physiologique non connue (1,2)
- Fixation physiologique en général au niveau du « col » de la prothèse (3,4).
- Pas de fixation au niveau des tissus mous adjacents (5)
- Critères d'interprétation (cf. infra)

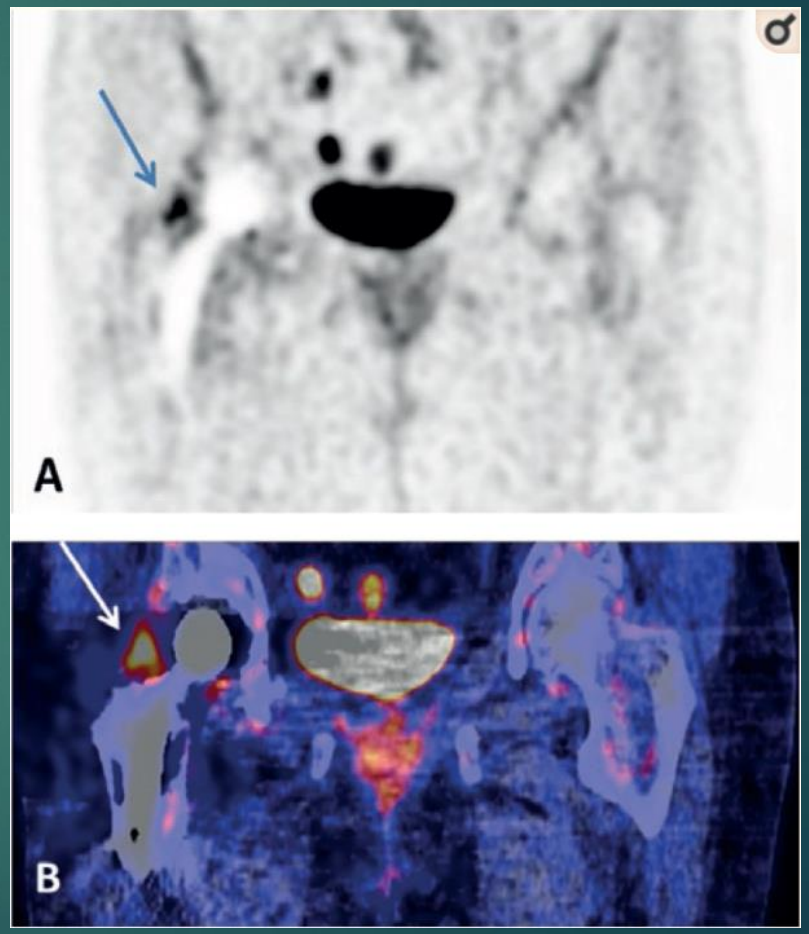

1. The implications of 18F-FDG PET for the diagnosis of endoprosthetic loosening and infection in hip and knee arthroplasty: results from a prospective, blinded study. Love et al 2006
2. The accuracy of imaging techniques in the assessment of periprosthetic hip infection: a systematic review and meta-analysis. Glaudemans et al. 2013
3. Persistent non-specific FDG uptake on PET imaging following hip arthroplasty. Zhuang et al. 2002
4. The value of ^{18}FDG-PET for the detection of infected hip prosthesis. Vanquickenborne et al. 2003
5. ^{18}F-FDG-PET uptake in non-infected total hip prostheses. Gelderman et al. 2018

Critères d'interprétation TEP FDG

Critères d'interprétation

- *Aspécifique:*
  - Col et tete fémorale
- *Infection :*
  - Interface os/ tige fémorale
  - Fixation des tissus mous +++

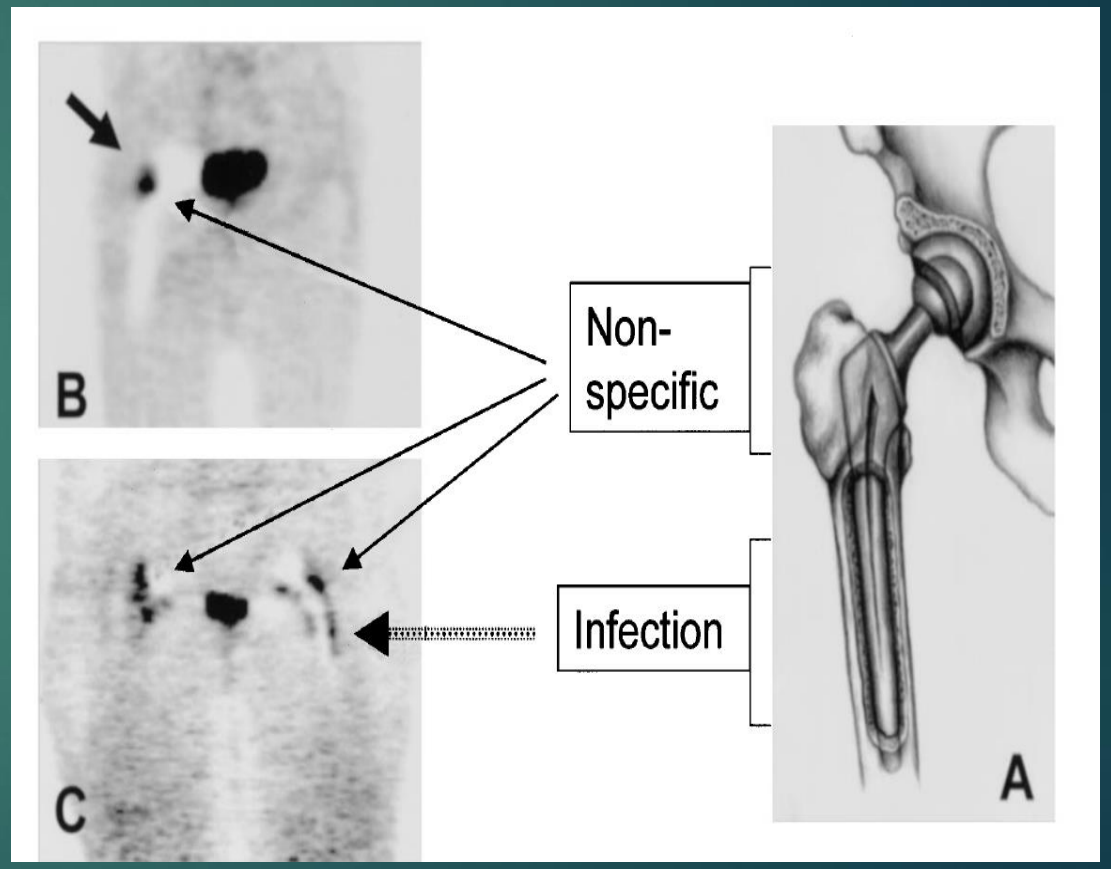

The importance of the location of fluorodeoxyglucose uptake in periprosthetic infection in painful hip prostheses, Chacko et al, 2002
Persistent non-specific FDG uptake on PET imaging following hip arthroplasty, Hongming Zhuang et al , 2002
Added value of 18F-FDG PET/CT in diagnosing infected hip prosthesis. Kwee et al. 2017

Autre classification : REINARTZ (moins utilisée)

Table I. Patterns of PET* findings and their clinical correlates in patients with a THA

Pattern	Description	Clinical correlation
1	No increased uptake of FDG† in the prosthesis-tissue interface	No loosening
2	Increased uptake of FDG in the area of the femoral neck	
3a	Increased uptake of FDG in the area of the femoral neck and in parts of the prosthesis-bone interface of the acetabular cup without covering the whole cup	
3b	Increased uptake of FDG in the area of the femoral neck and in parts of the prosthesis-bone interface of the proximal stem	
3c	Pattern 3a and 3b	
4a	Increased uptake of FDG in the area of the femoral neck and in the whole prosthesis-bone interface of the acetabular cup	Loosening
4b	Increased uptake of FDG in the area of the femoral neck and in wide parts of the prosthesis-bone interface of the stem	
4c	Pattern 4a and 4b	
[illegible]	Uptake of FDG in the periprosthetic soft tissue	Infection

*PET, positron-emission tomography
†FDG, [illegible]

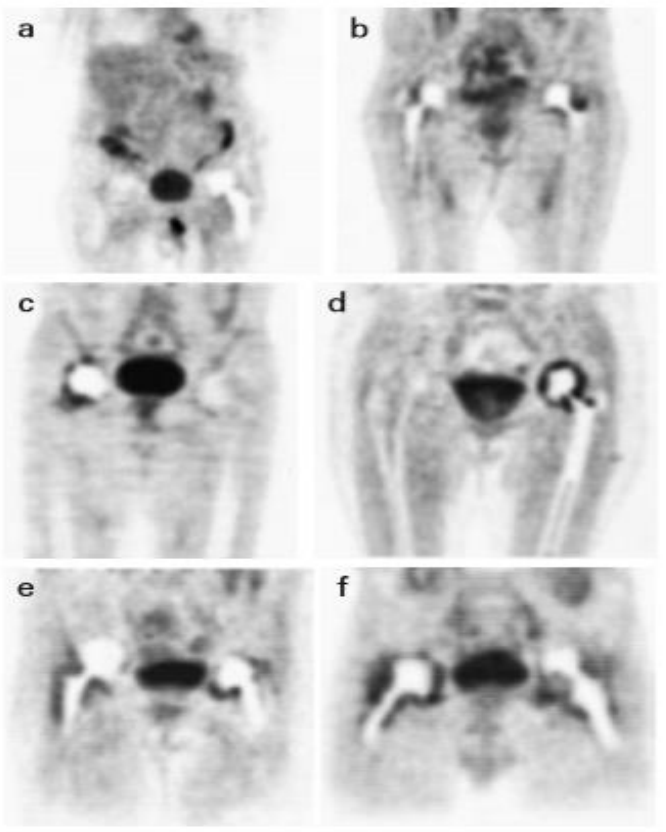

Fig. 1

Typical patterns (see Table I) for PET (coronal slices, anterior view) showing: a) left hip, pattern 1, no loosening; b) both hips, pattern 2, no loosening; c) right hip, pattern 3a, no loosening; d) left hip, pattern 4a, loosening of the cup; e) right hip, pattern 4b, loosening of the stem; left hip, pattern 3a, no loosening; and f) both hips, pattern 5, infection and loosening of the right acetabular component.

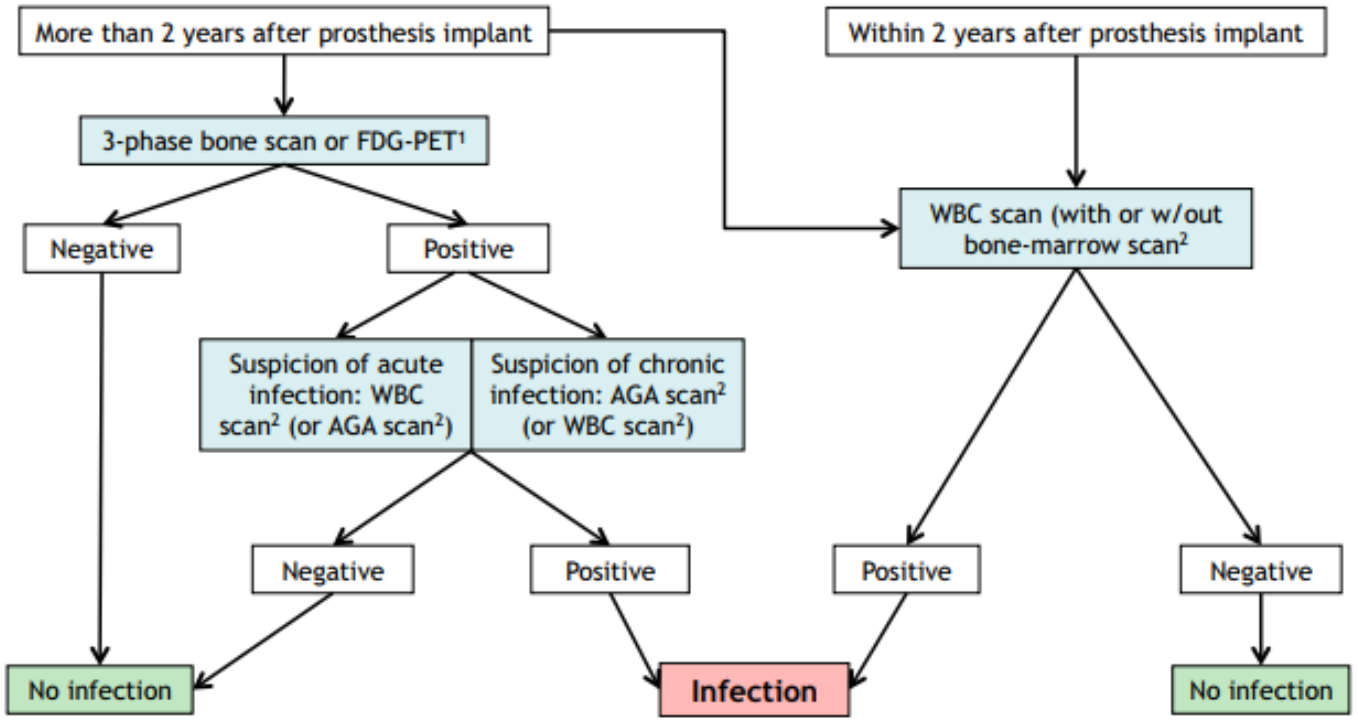

Fig. 2 The suggested path to undertake when nuclear medicine procedures are considered for suspicion of a PJI, based on published evidence and expert opinion. Initial stratification is based on time after implant (more or less than 2 years). This is particularly true for hip and shoulder prostheses, but knee prosthesis may require up to 5 years post-implant to reduce physiological inflammation. Some differences may also depend on the type of prosthesis (cemented or not), with cemented prostheses having a shorter post-implant time for physiological inflammatory reaction. [1]FDG-PET has higher sensitivity than specificity, mainly because of false-positive inflammatory uptake in the case of aseptic loosening and/or recent surgery. This is why it is better to exclude an infective process in chronic painful joints. Nevertheless, despite the lack of standardized image interpretation criteria available, FDG-PET has also been proposed in early acute phases of infections. [2]WBC scan has higher sensitivity and specificity than AGA scan, FDG-PET, and MRI, and is preferred when available and indicated for the patient. The methodology for these nuclear medicine scans is extremely important (usually by acquiring three sets of images corrected for isotope decay), and we refer to the procedural guidelines published by the EANM Committee on Infection/Inflammation. It can be combined with bone marrow scintigraphy to further increase specificity

Consensus document for the diagnosis of prosthetic joint infections:
a joint paper by the EANM, EBJIS, and ESR (with ESCMID endorsement)
EJNM. 2019 Alberto Signore et al,2019

Différenciation descellement septique/ Aseptique – TEP 18F-FNa

Performance diagnostiques

Si classé type 3 :

- VPP: 95%
- VPN: 88%

TABLE 2. F-18 Fluoride PET Uptake Classifications and Final Diagnoses by Tissue Examination of Surgical Cases (n = 27)

Final Diagnosis Uptake Pattern	Aseptic	Septic
Type 1 or 2	7	1
Type 3	1	18

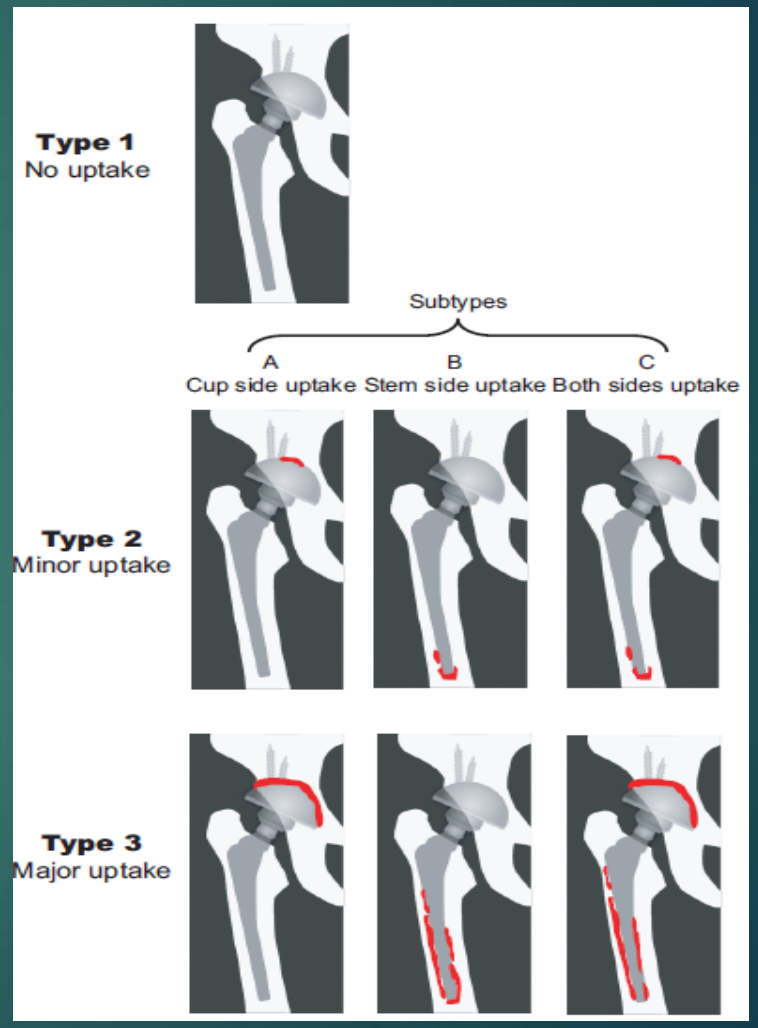

Use of F-18 Fluoride PET to Differentiate Septic From Aseptic Loosening in Total Hip Arthroplasty Patients. Kobayashi et al. 2011

Gallium-68 PET: A Powerful Generator-based Alternative to Infection and Inflammation Imaging

Mariza Vorster, MD, PhD, Alex Maes, MD, PhD,
Christophe van de Wiele, MD, PhD, and Mike Sathekge, MD, PhD

Semin Nucl Med 46:436-447 © 2016 Published by Elsevier Inc.

TEP Gallium et prothèses de hanche

Performances diagnostiques :

Table 3 Diagnostic performances of ^{68}Ga-citrate PET/CT and ^{18}F-FDG PET/CT imaging in detecting infected prostheses according to the anatomical site

	Sensitivity (%)	Specificity (%)	Accuracy (%)
Entire cohort ($n = 34$)			
^{18}F-FDG PET/CT	100 (26/26)[a]	38 (3/8)[a]	85
^{68}Ga-citrate PET/CT	92 (24/26)[a]	88 (7/8)[a]	91
Hip prosthesis ($n = 19$)			
^{18}F-FDG PET/CT	100 (12/12)[a]	43 (3/7)[a]	79
^{68}Ga-citrate PET/CT	92 (11/12)[a]	86 (6/7)[a]	89
Knee prosthesis ($n = 15$)			
^{18}F-FDG PET/CT	100 (14/14)[a]	0 (0/1)[a]	93
^{68}Ga-citrate PET/CT	93 (13/14)[a]	100 (1/1)[a]	93

[a]Data in parentheses represent the actual number of cases on which the calculation of sensitivity and specificity was based

Faux positif en TEP FDG

Négativation en TEP ^{68}Ga citrate

Potential usefulness of 68Ga-citrate PET/CT in detecting infected lower limb prostheses. Tseng et Al 2019

-Nuclear medicine imaging of bone infections C. Love, C.J. Palestro / Clinical Radiology 71 (2016)

-Radionuclide Imaging of Musculoskeletal Infection: A Review Christopher J. Palestro JNM (2016)

-An evaluation of the role of nuclear medicine imaging in the diagnosis of periprosthetic infections of the hip, C. Trevail et al 2015

-Overview of Diagnostic Test Characteristics of Radionuclide Imaging Techniques From Selected Meta-Analyses to Differentiate Aseptic From Septic Loosening in Total Hip Arthroplasty.

-SPECT/CT in Postoperative Painful Hip Arthroplasty 2018

-The importance of the location of fluorodeoxyglucose uptake in periprosthetic infection in painful hip prostheses, Chacko et al, 2002

-Persistent non-specific FDG uptake on PET imaging following hip arthroplasty, Hongming Zhuang et al , 2002

-Added value of 18F-FDG PET/CT in diagnosing infected hip prosthesis. Kwee et al. 2017

-Use of F-18 Fluoride PET to Differentiate Septic From Aseptic Loosening in Total Hip Arthroplasty Patients. Kobayashi et al. 2011

- Detection of Osteomyelitis in the Diabetic Foot by Imaging Techniques: A Systematic Review and Meta-analysis Comparing MRI, White Blood Cell Scintigraphy, and FDG-PET. Lauri C et al. Diabetes Care. 2017;40(8):1111-1120. doi:10.2337/dc17-0532

-Nuclear Medicine and Diabetic Foot Infections. Palestro CJ et al. Semin Nucl Med. 2009

-Consensus document for the diagnosis of prosthetic joint infections: a joint paper by the EANM, EBJIS, and ESR (with ESCMID endorsement) Alberto Signore et al: EJNM. 2019